Lane Medical Library

Über Polypen an der Aufsenfläche der Portio vaginalis uteri.

INAUGURAL-DISSERTATION

ZUR ERLANGUNG DER

MEDIZINISCHEN DOKTORWÜRDE

AN DER

FRIEDRICH-WILHELMS-UNIVERSITÄT

ZU BERLIN.

Von

Georg Hilliger

(Berlin).

Tag der Promotion: 13. März 1915.

Berlin 1915.

Druck von William Rosenberg, Mittelstr. 15.

Gedruckt mit Genehmigung

der

Medizinischen Fakultät der Universität Berlin.

Dekan: Geheimer Medizinalrat Prof. Dr. Bier.

Referent: Geheimer Medizinalrat Prof. Dr. Bumm.

Meinen lieben Eltern

in Dankbarkeit gewidmet.

Der von Lobstein in die pathologische Anatomie eingeführte Ausdruck der Heterologie oder Heteroplasie sollte besagen, daß eine Reihe von Neubildungen, besonders die malignen, sich aus ganz fremden Zellen, welche normalerweise an keiner Stelle des menschlichen Körpers zu finden seien, zusammensetzen. Seine Ansicht stützte er auf den Befund bei Karzinomen, die stets eine spezifische Zellart aufzuweisen hätten, und zwar eine Zellart, welche nur hier vorkomme und besondere physiologische Eigenschaften besitze. Virchow trat diesen Anschauungen entgegen, indem er den Nachweis erbrachte, daß es nie zu Fehlbildungen kommt, deren Zellen normalerweise kein Analogon haben, daß die Heteroplasie vielmehr eine Heterotopie, eine Aberratio loci oder eine Heterochronie eine Aberratio temporis sei.

Beobachtungen dieser Art sind mehrfach gemacht worden, und hat R. Meyer in seiner Arbeit „Zur Kenntnis der normalen und abnormen embryonalen Gewebseinschlüsse und ihrer pathologischen Bedeutung“ eine ausgezeichnete Zusammenstellung von heteroplastischen Befunden gegeben, von denen ich einige herausgreifen möchte. Der Autor fand beim Neugeborenen Knorpelinseln vor dem Steißbein und Reste des coccygealen Medullarteils, ferner im Pylorus des Magens eine Pankreasanlage, Magenschleimhautinseln im Ösophagus an der Vorderwand in der Höhe des Ringknorpels beim Neugeborenen und retrovaginale Drüsen vom Vestibulum vom Neugeborenen, ausgezeichnete Beispiele für eine Aberratio loci, also für eine Heteroplasie.

Während in diesen Fragen wohl überall Einigkeit herrscht, stehen sich die Ansichten in der Frage der Metaplasie, welche neuerdings in Verbindung mit der Heteroplasie gebracht wird, noch direkt gegenüber.

Lubarsch, vor allem aber Schridde (1) stellen die Behauptung auf, daß aus einer differenzierten Epithelzelle auf einem bestimmten Wege ein anderes differenziertes Gebilde hervorgebracht werden könnte, nämlich durch Rückdifferenzierung auf eine Stufe, in der die Potenzen, auch eine andere Struktur zu produzieren, vorhanden sind. Da nun hierbei eine wirkliche Transformation einer Zelle in eine gänzlich andere differenzierte nicht stattfindet, sondern diese Umbildung stets auf einem Umwege erfolgt, so gibt Schridde dieser Art Metaplasie den Namen indirekte Metaplasie. Er unterscheidet demnach die direkte Metaplasie, die wir bei dem Bindegewebe beobachten können, von der indirekten Metaplasie, welche allein für das Epithel in Frage kommt. Entschiedene Gegner dieser Lehre von der indirekten Metaplasie sind v. Hansemann und R. Meyer, welcher sich darüber dahingehend äußert, „daß die indirekte Metaplasie eine bis heute durch keine einzige Tatsache gestützte Hypothese sei".

Bei Antreffen einer ortsfremden Gewebsentwicklung ist es daher stets sehr lohnend, sich eingehender mit der Genese solcher Bildung zu befassen; man wird stets die Möglichkeiten, ob Metaplasie oder Heteroplasie, gegeneinander abwägen und zu einem Resultat zu kommen versuchen. Ein Beweis für die Richtigkeit der vertretenen Anschauung ist natürlich schwer zu erbringen, da man seine Meinung nur auf Beobachtungen aufbaut und Schlüsse und Rückschlüsse zieht. Das einzige Mittel, welches eine sichere Entscheidung herbeiführen könnte, das Experiment, ist leider nur in den allerseltensten Fällen durchführbar.

Auch wir hatten in der letzten Zeit Gelegenheit, hier in der Universitäts-Frauenklinik einen Fall einer orts-

fremden Gewebsentwicklung zu beobachten, und zwar handelte es sich um einen Schleimpolypen auf der Außenfläche der Portio vaginalis uteri. Derselbe wurde mir in liebenswürdiger Weise zur Bearbeitung überwiesen. In vorliegender Arbeit möge es mir gestattet sein, näher auf diese Neubildung einzugehen und mit den in der Literatur erwähnten Fällen von Polypen an der Außenfläche der Portio zu vergleichen. Zum Schluß werde ich dann an Hand der neuesten Forschungen die hochinteressante Frage der Genese dieser Neubildungen zu behandeln haben.

Außer diesem einen Fall stehen mir durch die große Liebenswürdigkeit des Herrn Professor Dr. Meyer aus seiner Sammlung mikroskopische Präparate von drei weiteren äußeren Portiopolypen zur Verfügung, welche zwar nicht die Größe des ersten erreichen, sonst ihm aber im histologischen Bau in vieler Beziehung gleichen; auch diese Fälle II, III und IV werde ich mit in unsere Betrachtungen ziehen.

Aus der Krankengeschichte des Falles I entnehmen wir folgendes:

Am 13. Mai 1912 kam die 66 Jahre alte Witwe Anna W. in die hiesige Königl. Universitäts-Frauenklinik mit der Angabe, daß sie zu Ostern plötzlich starke Blutungen aus den Genitalien bekommen hätte und seitdem an einem blutigen Ausfluß leide. Heftige Kreuz- und Rückenschmerzen bereiten ihr große Beschwerden. In der ersten Zeit nach dem Auftreten der Blutung hätte sich bei ihr auch ein häufiger Urindrang eingestellt, welcher Zustand jedoch in letzter Zeit fast vollständig wieder verschwunden sei. Stuhlgang sei stets regelmäßig gewesen. Da in letzter Woche wieder eine sehr starke Blutung aufgetreten ist, sucht sie die Klinik auf und wünscht Heilung von ihren Beschwerden.

Hereditäre Eigenschaften sind bei unserer Patientin nicht zu erwähnen. Von früheren Krankheiten gibt sie an, daß sie als Kind an Masern und Scharlach gelitten habe. Vor 10 Jahren sei sie wegen zweier Gewächse an den

Genitalien operiert; näheres kann sie über die Art dieser Tumoren nicht angeben. Menstruiert war sie seit ihrem 13. Jahre regelmäßig, bis dann vor 20 Jahren die Menopause eintrat. Geboren hat sie einmal, das Kind lebt, das Wochenbett verlief normal. Einen Abort hat sie nicht gehabt.

Bei der Untersuchung der ihrem Alter entsprechend aussehenden Frau findet man einen etwas über hühnereigroßen Tumor aus der Vulva heraushängen, der von der hinteren Muttermundslippe gestielt ausgeht. Der Uterus ist retrovertiert senil. Weitere pathologische Veränderungen an den Genitalien finden sich nicht.

Der Polyp wird abgetragen und die Patientin mit gut verheilter Wunde am 29. Mai entlassen.

Das makroskopische Verhalten des Tumors.

Bei der makroskopischen Betrachtung erscheint die Neubildung als ein gut hühnereigroßer Tumor mit abgerundetem distalem Ende. Er ist von rötlich-brauner Farbe und ziemlich derber Konsistenz. Stellenweise hat man bei der Betastung deutlich das Gefühl der Fluktuation.

Die Geschwulst läßt sich gut in Stiel und eigentlichen Tumor gliedern. Der kurze, etwa daumendicke Stiel ist durch einen derben fibrösen Ring gegen den Polypen abgesetzt; erst oberhalb dieses Ringes, dessen Fasern man deutlich an der Außenfläche des Stieles verfolgen kann, erreicht der Polyp die genannte Größe und Form.

Die Außenfläche des Tumors ist unregelmäßig höckerig gestaltet. Die einzelnen Höcker erreichen die Größe einer Haselnuß und sind an ihrer Oberfläche glatt. Zwischen den Höckern verlaufen mehr oder weniger breite Stränge, welche dieselben noch besser hervortreten lassen. Hier und dort sieht man auf der Oberfläche kleine Öffnungen; durch diese kann man eine Sonde mit Leichtigkeit ziemlich tief in das Gewebe des Tumors einführen. Ungefähr 1 cm unterhalb des distalen Endes bemerkt man an zwei sich gegenüberliegenden Seiten zwei hämorrhagisch gefärbte

Ulzerationen. Daß hier die Ursache der Blutungen zu suchen ist, dürfte wohl sehr wahrscheinlich sein.

Durchschneidet man den Tumor, so entleert sich eine dünnschleimige klare Flüssigkeit, welche aus zahlreichen stecknadelkopf- bis haselnußgroßen Cysten ausfließt. Diese sind durch weißlich schimmernde dünne Septen voneinander getrennt. Im Zentrum des Tumors liegen mehrere große Cysten, und man hat den Eindruck, als wenn diese ein geschlossenes Ganzes für sich bilden, zumal, da man sie ohne große Mühe aus dem umgebenden Gewebe heraus-

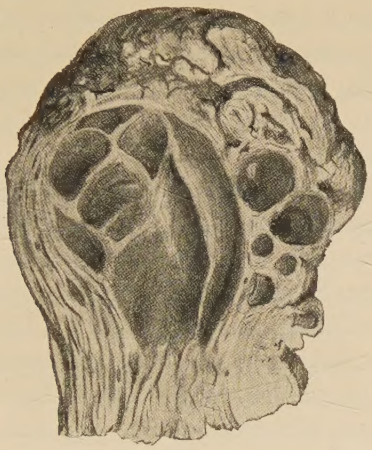

lösen kann. Auf der einen Seite dieses Konvolutes finden sich mehrere nicht so große Cysten in mäßig vorhandenes Bindegewebe eingelagert; auf der anderen Seite ist es dagegen zu keiner ausgesprochenen Cystenbildung gekommen, vielmehr liegen hier zahlreiche dünne Septen dicht aneinander; nur vereinzelt finden sich stecknadelkopfgroße Cystchen. Bindegewebe ist noch weniger als auf der anderen Seite vorhanden.

Die lamellöse Beschaffenheit setzt sich in den Stiel fort, auch hier kann man keine größeren Cysten bemerken, sondern die Septen liegen dicht aneinander. Als Ursache für die geringe Cystenbildung im Stiel läßt sich die feste

Umschnürung durch den oben erwähnten fibrösen Ring, welcher eine Erweiterung der zwischen den Septen gelegenen Spalten zu ausgesprochenen Cysten nicht zuließ, geltend machen. Auf dem Durchschnitt erkennt man ferner, daß die Cysten nicht bis in das polare Ende des Tumors reichen, sondern von einer derben fibrösen Kappe bedeckt sind; diese ist von den oben erwähnten Ulzerationen, die sich bis auf die Cysten erstrecken, zum Teil zerstört und hämorrhagisch verfärbt.

Nachdem der Polyp nach der Exstirpation in Formol gehärtet war, wurden zwecks mikroskopischer Untersuchung mehrere Stücke aus ihm exzidiert und zu Paraffinschnitten verarbeitet. Die einzelnen Schnitte waren 10 μ dick; diese Stärke genügte vollkommen, um selbst feinere Einzelheiten des histologischen Baues gut und deutlich erkennen zu können.

Zur Färbung diente Hämalaun, welches ganz vorzügliche Übersichtsbilder lieferte. Eine Protoplasmagegenfärbung mit Eosin ließ zwar das Protoplasma der einzelnen Zellen deutlicher hervortreten, erhöhte jedoch die Übersichtlichkeit des Bildes nicht bedeutend. Die Schleimzellen wurden mit der Muzikarminfärbung differenziert, nachdem mit Hämalaun vorgefärbt war. Diese Färbemethode läßt selbst die kleinste Menge Schleim, die sich in einer Zelle befindet, schön dunkelrot gefärbt hervortreten. Bindegewebe und Muskelfasern wurden mit der Färbung nach van Gieson dargestellt.

Die mikroskopische Untersuchung des Tumors.

I. Das Deckepithel.

Schon makroskopisch konnten wir feststellen, daß sich auf der Oberfläche des Polypen lebhafte Entzündungsvorgänge abgespielt haben. Bestätigt wird dieser Befund durch das mikroskopische Bild; von einem eigentlichen Deckepithel ist an den meisten Präparaten, soweit sie die Oberfläche mit zur Darstellung bringen, nichts zu be-

merken. Das Epithel ist in eine nekrotische Masse verwandelt, die Zellen sind färberisch entweder überhaupt nicht mehr darzustellen oder zeigen einen körnigen Zerfall. Auf diese Schicht findet sich dann noch stellenweise ein Exsudat aufgelagert, in welchem sich ebenso wie in der darunterliegenden nekrotischen Deckepithelschicht zahlreiche Leukozyten finden. An anderen Stellen herrscht dann wieder die hämorrhagische Infiltration vor; sowohl auf wie in und unter den nekrotischen Massen finden sich massenhaft Erythrozyten. Die dicht unter der Oberfläche verlaufenden Kapillaren sind dann sehr reichlich vorhanden und stark dilatiert. Dort, wo sich die Oberfläche von den Zerfallsprodukten bereits gereinigt hat, beginnt das Plattenepithel sich zu regenerieren, jedoch sind solche Stellen nicht oft zu beobachten.

II. Das Stroma.

Das Stroma des Polypen besteht aus fibrillärem Bindegewebe, dessen feine Fasern sich bis unter das Epithel erstrecken, und Drüsen, Muskelfasern, soweit solche vorhanden sind, und Gefäße rings umgeben.

Die Fasern des Bindegewebes liegen jedoch nicht überall dicht nebeneinander, sondern sind stellenweise durch Ödem voneinander getrennt, so daß dadurch ein weites Maschenwerk entsteht.

Die Bindegewebszellen, deren bläschenförmige Kerne 1 — 2 Kernkörperchen zeigen, sind zum Teil langgestreckt, zum Teil sternförmig mit langen Fortsätzen versehen. In der Nähe von zystischen Räumen, wie überhaupt in der Nähe von freien Flächen, auch in der Nähe kleinerer Gefäße sind diese Zellen dicht geschichtet. Teilweise scheinen sie das Endothel der kleinen Gefäße zu ersetzen. Infolge ihrer großen Ähnlichkeit mit Epithelzellen möchte ich sie als epitheloide Zellen bezeichnen.

In das Gewebe sind nun eine große Anzahl der verschiedensten Zellen eingelagert, so die bereits erwähnten Muskelzellen. Sie sind freilich nur im Stiel anzutreffen

und ist daher wohl anzunehmen, daß sie aus der Muskulatur der Portio mit in den Stiel bei seiner Bildung hineingezogen worden sind und nicht durch eigene hypertrophische Vorgänge dorthin gelangt sind.

Weiterhin fällt uns eine stellenweise sehr reichliche leukozytäre Infiltration auf. Am dichtesten ist sie natürlich in der Nähe der entzündlichen Vorgänge, wo sie fast das ganze Bild beherrscht und andere Zellen kaum wahrgenommen werden können. Es sind zumeist polymorphkernige Leukozyten, neben denen auch in geringer Anzahl multinukleäre Leukozyten und auch Lymphozyten gefunden werden können.

Vereinzelt fanden sich im Gewebe einige Plasmazellen, deren Kern sehr schön die peripher liegenden Kernkörperchen erkennen ließ.

Die arterielle Versorgung durch Kapillaren war eine recht beträchtliche. Auffallend war stellenweise die starke Verdickung der Wände dieser Kapillaren und die schon oben gekennzeichnete Beziehung zu den Bindegewebszellen.

III. Der drüsige Bestandteil.

Wie schon makroskopisch zu erkennen ist, finden sich die hinsichtlich ihrer Größe verschiedensten drüsigen Cysten selten vereinzelt, meist zu mehreren vereint in dem Gewebe des Tumors. Bei einem Teile dieser Cysten können wir im mikroskopischen Bilde die Beobachtung machen, daß, je größer sie sind, um so niedriger ist das sie auskleidende Cylinderepithel, bis es schließlich ein einfaches flaches Endothel bildet. Demnach sind diese Cysten Dilatationscysten, und das Cylinderepithel nimmt, um die infolge der Sekretstauung immer größer werdende Innenfläche zu bedecken, auf Kosten seiner Höhe an Flächenausdehnung zu.

Die Mehrzahl der Cysten aber läßt eine sehr lebhafte Proliferation der Cylinderepithelien erkennen. Diese Proliferation ist so bedeutend, daß die Epithelien sich weit in das Innere der Cysten, Leisten und Falten bildend, vorwölben. Sind diese Leisten nicht sehr hoch, so liegen

die Zellen mit ihren basalen Teilen direkt aneinander, sind sie dagegen größer, so findet sich eine schmale bindegewebige Grundlage, auf welcher die Cylinderzellen aufsitzen. Jedoch ist dies nicht die Regel, wir finden auch sehr lange Leisten, welche nur aus schleimsezernierenden Zellen bestehen.

Neben den Cysten können wir auch Drüsenschläuche bemerken; doch zeigt sich auch an diesen bereits eine Vergrößerung des Lumens, welche durch Verschluß der Ausführungsgänge und sich daran anschließende Sekretstauung bedingt ist, und eine ziemlich bedeutende Proliferation der Drüsenzellen.

Aus der gegebenen Darstellung ist zu ersehen, daß es sich um einen echten Schleimpolypen handelt. Der drüsige Bestandteil ist sehr bedeutend; das Bindegewebe tritt mehr in den Hintergrund. Muskelgewebe ist, wie wir feststellen konnten, nur im Stiel, und zwar in geringer Menge, vorhanden.

Das interessante an unserem Fall ist die Entwicklung des Schleimpolypen auf der Außenfläche der Portio. Sie ist notwendigerweise an das Vorhandensein von Schleimepithel gebunden, welches durch irgendeinen anormalen Vorgang dort zur Entwicklung gelangt ist. Doch möchte ich erst am Schluß meiner Ausführungen, wenn ich die in der Literatur erwähnten Fälle von äußeren Portiopolypen einer Betrachtung unterzogen habe, auf die Genese sowohl dieser Fälle als auch der unserigen zu sprechen kommen.

Die oben erwähnten Präparate aus der Sammlung des Herrn Professor Dr. R. Meyer, zu deren Beschreibung ich nunmehr übergehe, sind äußeren Portiopolypen entnommen, die bei weitem kleiner waren als unser Fall I. Auch sonst weisen sie einige, wenn auch nicht bedeutende Unterschiede auf.

In Fall II hängt ein etwa erbsengroßer Polyp mit mäßig langem Stiel an der Außenfläche der Portio. Bei der makroskopischen Betrachtung des Präparates dieses

Falles ersehen wir, daß der eigentliche Tumor von einer einzigen Cyste gebildet wird, der Stiel dagegen zahlreiche stecknadelkopfgroße Cystchen aufweist. Im mikroskopischen Bilde unterscheidet er sich dadurch von unserem Fall I, daß er eine große Menge von Muskelfasern, die kontinuierlich in das Gewebe der Portio übergehen, enthält. Auch das Bindegewebe ist ziemlich reichlich vertreten. Von den Cysten ist nichts Besonderes zu erwähnen; eine regelmäßige Lage von Schleimepithel kleidet sie aus. Da einerseits von Proliferationen nichts festzustellen, andererseits aber das Schleimepithel gut ausgebildet ist, ist die Frage nicht leicht zu beantworten, ob es sich um Dilatations- oder Proliferationscysten handelt. Ein kräftig entwickeltes Plattenepithel bekleidet den Tumor.

Fall III differiert nicht wesentlich von dem eben beschriebenen. Es ist ein kleiner, langgestreckter Polyp, der eine Trennung in Stiel und eigentlichen Tumor nicht deutlich erkennen läßt. Die Cysten erreichen kaum die Größe eines Stecknadelkopfes; auch finden sich neben diesen reichliche Drüsenschläuche mit ausgesprochenem alveolären Bau. Ein mehrschichtiges Plattenepithel überzieht die Außenfläche.

Das Präparat des Falles IV trägt die Bezeichnung Cystadenofibrom. Der Tumor saß im Laquear vaginae, erreicht die Größe einer Walnuß und ist von Plattenepithel bedeckt. Auch ist die Cystenbildung keine sehr erhebliche. Cylinderepithel, an dem eine Proliferation nicht wahrzunehmen ist, kleidet die Cysten aus. Muskelfasern und Bindegewebe sind reichlich vorhanden und machen eigentlich die Hauptmasse des Tumors aus.

Ein wichtiges Kennzeichen der bisher angeführten Portiopolypen ist die Anwesenheit von drüsigen Elementen in ihrem Gewebe, wodurch sie sich als echte Schleimpolypen zu erkennen geben.

Neben diesen finden sich in der Literatur eine ziemlich erhebliche Zahl von solchen Polypen erwähnt, die kein Drüsengewebe aufzuweisen haben; zu diesen gehören die

gestielten Myome auf der Portioaußenfläche, ferner die fibromatösen Polypen. Freilich läßt sich oft eine scharfe Trennung nicht durchführen, da häufig Übergänge zwischen den einzelnen Formen bestehen; so kennen wir polypöse Cystadenofibrome und fibromyomatöse Polypen an der Portioaußenfläche.

Eine besondere Stellung nehmen die polypösen Hypertrophien einer oder beider Muttermundslippen ein. Wenn diese Bildungen auch nicht direkt in das von uns zu behandelnde Gebiet fallen, so wollen wir sie dennoch einer Betrachtung unterziehen, weil sie leicht den Eindruck von Portiopolypen machen und bisweilen tatsächlich für solche gehalten worden sind.

Pseudopolypöse Hypertrophie der Portio.

Verhältnismäßig oft finden wir diese einfachen Hypertrophien der Portio erwähnt. Ihr Stroma setzt sich aus regelmäßig angeordneten Muskelfasern zusammen, trägt bisweilen eine beträchtliche Anzahl von Gefäßen und ist von einer dicken Lage Scheidenepithels überzogen. Sie entstehen dadurch, daß die Portio oder ein Teil derselben der Länge nach hypertrophiert; wenn sich nun das distale Ende stärker entwickelt als der proximale Teil, so kann eine solche Hypertrophie den Eindruck einer der Portio gestielt aufsitzenden Neubildung machen.

Peters hat sich eingehender mit den einfachen polypösen Hypertrophien der Portio beschäftigt. Wie er hat feststellen können, finden sie sich bei völlig normalem Verhalten des supravaginalen Teiles des Uterus als rüsselförmige Verlängerung der gesamten Portio zumeist bei Frauen, die noch nicht geboren haben, während hingegen Frauen, die schon eine oder mehrere Schwangerschaften durchgemacht haben, nur partielle Hypertrophien der Portio aufzuweisen haben. Es kommen freilich auch Fälle vor, wo die Verhältnisse gerade umgekehrt liegen, jedoch rechnen diese zu den Seltenheiten.

Bemerkenswert ist der Umstand, daß diese muskulären Hypertrophien stets in der Längsrichtung erfolgen, so daß sich schließlich die verlängerte Portio bis zum Introitus erstreckt.

Einen typischen Fall einer einfachen Hypertrophie der vorderen Muttermundslippe hat Simon (2) beobachten können. Es handelte sich um ein 56 Jahre altes Fräulein, das schon seit 12 Jahren an einem lästigen Schleimausfluß aus der Scheide litt, der so bedeutend war, daß er zu Ekzemen an den äußeren Genitalien und an der inneren Schenkelseite führte. Vor 5 Jahren bemerkte dann Patientin, daß ein strangförmiger Körper aus den äußeren Genitalien heraushing. Da sich die Beschwerden, welche außer dem sehr lästigen Schleimausfluß in Brennen in der Scheide, Ziehen und Druck in der Kreuzbeingegend und nach dem Mastdarm und in häufigem Urindrang bestanden, steigerten, sucht sie die Klinik auf.

Bei der Untersuchung hingen zwei den Flügeln einer Libelle ähnlich geformte Gebilde aus der Vulva. Am Scheideneingange saßen sie an einem gemeinsamen dünnen Stiel, der aber wegen des ihn fest umschließenden Hymens nicht weiter nach oben verfolgt werden konnte.

Simon hielt diese Neubildung für einen gewöhnlichen Schleimpolypen und entschloß sich zur Abtragung. Als er den Hymen durchschnitt, bemerkte er sogleich, daß die flügelförmigen Gebilde an der Spitze eines glatten, sich allmählich verdickenden Zapfens hingen, welcher sich nach oben bis zum normal hochstehenden Vaginalgewölbe verfolgen ließ und sich als die bedeutend verlängerte Vaginalportion herausstellte.

Sie wurde abgetragen und die ziemlich starke Blutung mit dem Glüheisen gestillt. Die Wunde heilte per primam; alle früheren Beschwerden schwanden bald darauf.

Bei der mikroskopischen Untersuchung des Tumors ließ sich feststellen, daß sich der Wachstumsprozeß lediglich in die Länge erstreckte, und zwar war hieran besonders die Muskulatur beteiligt, die in regelmäßigen,

längs verlaufenden Zügen angeordnet war. Der dünne Stiel und die beiden Anhänge wiesen kein Muskelgewebe mehr auf; ihr Stroma bestand aus einem dichten Bindegewebe, welches nach beiden Seiten dichtgedrängte Papillen entsandte; es war von einer dicken Schicht in mehreren Lagen übereinander gehäufter Epithelialzellen bekleidet, welche oberflächlich verhornt waren. Schleimfollikel waren nicht zu finden.

Die Ätiologie dieser Fälle ist fast noch gänzlich in Dunkel gehüllt, besonders wenn es sich um Frauen handelt, die noch nicht geboren haben, und deren Portio, abgesehen von der Hypertrophie, nur an dieser Stelle normalerweise vorkommende Gewebe aufweist, und irgendwelche chronisch entzündlichen Vorgänge nicht zu konstatieren sind. Hinsichtlich ihrer Ätiologie leichter zu erklären sind diejenigen Fälle, die bereits mehrere Geburten durchgemacht haben, besonders dann, wenn durch Lazeration des äußeren Muttermundes eine Disposition für derartige Hypertrophien gegeben ist. Auch Frickhinger bringt sie mit Geburtstraumen in Verbindung und erklärt das Bevorzugen der linken Portioseite mit der größeren Häufigkeit der ersten Schädellage.

Diese in der Hauptsache aus Muskelgewebe bestehenden Hypertrophien werden von einigen Autoren als einfache den polypösen follikulären Hypertrophien gegenübergestellt.

Virchow, welcher zuerst diese Bezeichnung in die Nomenklatur einführte, und Peters verstehen darunter solche Hypertrophien einer oder beider Muttermundslippen, bei welchen sich neben dem muskulösen und bindegewebigen Anteil auch Drüsengewebe mehr oder minder reichlich vorfinden. Werden diese Bildungen in ihrem Verlaufe eingeschnürt, oder entwickelt sich das distale Ende stärker, so können auch diese follikulären Hypertrophien ganz das Bild von Polypen darbieten. Sie finden sich vorwiegend bei älteren Frauen.

So groß wie die einfachen Hypertrophien, welche, wie wir sahen, bis vor die Vulva prolabieren, werden sie je-

doch nach den Beobachtungen von Peters seltener. Von diesen unterscheiden sie sich, worauf ich noch einmal hinweisen möchte, durch das Vorhandensein von Drüsen, welche sich in größerer oder geringerer Anzahl im Gewebe des Polypen finden. Häufig bieten diese Drüsen Zeichen der Degeneration, indem sie infolge Verschlusses der Ausführungsgänge zystisch erweitert und von einem klaren, fadenziehenden oder gallertigen Schleim erfüllt sind. Überhaupt ist der hypertrophische Prozeß von einer starken Schleimsekretion begleitet, welche zu Exkoriationen an den äußeren Genitalien und der inneren Schenkelfläche führt, ein äußerst lästiger Zustand.

Die Cysten erreichen bisweilen die Größe eines Hühnereies, da die Schleimsekretion nie gänzlich sistiert, wenn man auch im mikroskopischen Bilde mit dem Größerwerden der Zyste ein Flacherwerden des Epithels beobachtet. Dies ist sowohl auf den Innendruck der Cyste als auch darauf zurückzuführen, daß das Epithel, dem nur eine geringe oder gar keine Proliferationsfähigkeit innewohnt, bestrebt ist, die immer größer werdende Innenfläche zu bedecken. Somit geben sich die Cysten als einfache Dilatationszysten zu erkennen, und sind sie es, die bei den follikulären Hypertrophien die Mehrzahl bilden: Proliferationscysten kommen in diesen Bildungen seltener zur Beobachtung.

Einen Fall solcher follikulären Hypertrophie teilt Schoeller (5) mit. Er betraf eine 37jährige Frau, bei welcher sich unter Beschwerden beim Urinlassen, Drang zur Urinentleerung und Erschwerung des Ausfließens eine Geschwulst innerhalb der Scheide und der äußeren Geschlechtsteile bemerkbar gemacht hatte. Bei der Untersuchung wurde neben einer Schwangerschaft im siebenten Monat eine gestielte Geschwulst festgestellt, welche in dem Laquear vaginae entsprang und daumendick durch die ganze Scheide bis vor die äußeren Geschlechtsteile, hier bedeutend stärker werdend, herabstieg. Die Geschwulst war von blauroter Farbe.

Schoeller hielt die Neubildung für einen Schleimpolypen der Portioaußenfläche, war aber während der Schwangerschaft gegen jeden Eingriff. Erst bei der Abtragung des vermeintlichen Polypen, die trotz der bestehenden Gravidität von anderer Seite unternommen wurde und, wie wohl vorauszusehen war, zu einer Unterbrechung derselben führte, erkannte man, daß es sich um eine follikulär hypertrophische Portio handelte.

Die Hauptmasse des Stromas bildete Muskelgewebe, an welchem sich in Anbetracht des Bestehens einer Schwangerschaft eine physiologische Neubildung von Muskelzellen nachweisen ließ. Eine Lage jüngeren Bindegewebes umgab es und trug eine Decke von Scheidenepithel, welche jedoch an einer Seite durch Erosionen zerstört war. Es fanden sich mäßig viele, mit gallertigem Schleim angefüllte, zum Teil an der Mündung obliterierte, cystenartig erweiterte Drüsen. Sehr reichlich war die arterielle Versorgung.

Virchow (6) hat zwei Fälle ähnlicher Art, bei welchen jedoch der follikuläre Charakter weit mehr ausgeprägt ist, zu beobachten Gelegenheit gehabt. In dem ersten Fall handelte es sich um eine polypöse Geschwulst, welche mit einem dicken, etwas gewulsteten Stiel auf der vorderen Muttermundslippe aufsaß*). Von der Oberfläche des Tumors senkten sich zahlreiche trichterförmige Vertiefungen in das Gewebe ein. Führte man durch die teils rundlichen, teils länglichen Öffnungen eine Sonde ein, so gelangte man in große Säcke, die miteinander in Verbindung standen und bis in den Stiel reichten. Auf dem Durchschnitt hoben sich diese Hohlräume durch das gelbrötliche, weiche, leicht granulierte Aussehen ihrer Oberfläche deutlich von dem umgebenden, derben, weißlichen Gewebe des Polypen ab. Die mikroskopische Untersuchung ergab ferner nach außen ein sehr derbes Pflasterepithel, darunter eine dichtere Bindegewebsschicht und innen ein

*) Da Virchow diesen Fall für eine Hypertrophie hält, so darf man wohl annehmen, daß die Stielung erst sekundär erfolgte.

mit organischen Muskelfasern durchsetztes, starke arterielle Gefäße enthaltendes Stroma.

An der Hand eines Präparates geht der Autor weiter auf diese Art Neubildungen ein. In diesem zweiten Fall war die hintere Muttermundslippe rüsselförmig verlängert. Während der Stiel und die Rückseite der Geschwulst fast ganz glatt erscheinen, erinnert die Vorderfläche durch die trichterförmigen Gruben an den eben beschriebenen Fall, doch ist der follikuläre Bau bei weitem nicht so ausgeprägt. Bemerkenswert ist die bedeutende arterielle Versorgung der Geschwulst. Makroskopisch sowohl wie auch mikroskopisch erkennt man zahlreiche, dickwandige, zum großen Teil arterielle Gefäße das Gewebe durchsetzen, so daß es stellenweise fast kavernös erscheint. Auf der Oberfläche findet sich ein dichtes Pflasterepithel, das jedoch nicht einfach fortläuft, sondern vielfach durch niedrige Papillen erhoben ist. Die Gruben erweisen sich mikroskopisch als relativ oberflächliche Krypten, in denen sich zum Teil noch ein mit Pflasterepithel durchsetzter Schleimpfropf findet. Ausgekleidet sind sie mit Pflasterepithel.

Im übrigen wird das Gewebe des Tumors fast gänzlich von dem Gewebe der Portio gebildet; es finden sich also auch in diesem Falle reichlich Muskelfasern.

Schon hierdurch unterscheiden sich diese Fälle der follikulären Hypertrophien von dem von uns beschriebenen Fall I; hier fand sich das Muskelgewebe nur im Stiel und beteiligte sich in keiner Weise an der Wucherung. Aber auch sonst noch zeigen sich bedeutende Unterschiede, so die Verschiedenartigkeit der drüsigen Elemente. Während wir in unseren Fällen eine lebhafte Proliferation von Drüsenzellen oder wenigstens doch ein gut ausgebildetes Schleimepithel nachweisen können, finden wir bei Virchows Fällen nur tote, nicht mehr tätige Drüsen.

Wie wir sehen, findet sich bei den bisher beschriebenen Fällen der follikulären Hypertrophie neben dem drüsigen Anteil auch Muskulatur und Bindegewebe vertreten. Nun hat aber Peters (7) einen Fall veröffentlicht, bei welchem

Muskulatur und Bingegewebe vollkommen in den Hintergrund treten und die cystisch erweiterten Drüsen die Hauptrolle spielen. Auch solche Fälle, welche freilich sehr selten beobachtet werden, rechnet der Autor zu den follikulären Hypertrophien.

Der von Peters angeführte Fall betrifft eine 41jährige Frau, welche bisher von Seiten ihres Genitales beschwerdefrei gewesen ist, vor Jahren einen spontanen Partus und ein normales Wochenbett durchgemacht hat. Während die Menstruation stets regelmäßig gewesen ist und Fluor nicht besteht, leidet sie seitdem zeitweise an leichten Kreuzschmerzen, bis sie vor einigen Tagen bei vollkommenem Wohlbefinden von einer länger dauernden Ohnmacht, der keinerlei Übelfinden folgt, überrascht wird. Unmittelbar nachher bemerkt die Patientin das Hervorragen eines abnormen Gebildes aus der Vulva.

Der Befund ergibt einen bis in die Vulva ragenden, kleinbirnengroßen Polypen, der am hinteren Labium mit einem etwa 2 cm langen dünnen Stiel hängt. Das Orificium klafft etwas, zeigt aber keine Lazerationen. An der Portio findet sich keine Erosion. Im vorderen Labium sitzt ein erbsengroßes Ovulum Naboti. Der Polyp, dessen Oberfläche Scheidenschleimhaut trägt, zeigt undeutliche Fluktuation. Er wird abgetragen und in Formalin gehärtet.

Auf dem Durchschnitt zeigt sich, daß die Hauptmasse des Tumors aus zwei über taubeneigroßen, mit dickem Schleim gefüllten, cystischen Hohlräumen besteht, denen sich noch einige kleinere, erbsen- bis haselnußgroße Cystchen stiel- und polarwärts anlagern, die alle durch außerordentlich dünne, fibröse Zwischenwände voneinander getrennt und nirgends von einem massigeren Stützgewebe umgeben sind. Der Tumor hängt an dem aus fibrösmuskulärem Portiogewebe bestehenden Stiel.

Die mikroskopische Untersuchung ergibt, daß die Oberfläche des Polypen von einem vielschichtigen Plattenepithel bedeckt ist. Die Auskleidung der beiden großen Hohlräume besteht aus einem flachen bis kubischen Epithel, während

in den kleineren Cysten ein hohes, sezernierendes Cylinderepithel zu finden ist. Die Cysten sind von einem dünnen Mantel fibrillären Bindegewebes mit zahlreichen Muskelfasern umgeben. Der Stiel, aus fibromuskulärem Gewebe bestehend, ist an der hinteren Seite mit Plattenepithel bedeckt, während die Vorderseite, je näher der Basis, den Charakter der Cervixschleimhaut trägt, aber stellenweise Plattenepithelinseln zeigt. Sowohl vorn als hinten finden sich unter der Epitheldecke reichliche Drüsendurchschnitte, deren Ausführungsgänge speziell an der hinteren Seite des Stiels von der mächtigen Plattenepithellage abgeschlossen sind.

Peters nennt diese Neubildung eine follikuläre Hypertrophie. Wir möchten sie jedoch zu den adenomatösen Polypen rechnen, da sie nur aus Drüsengewebe besteht und sonst kein weiteres Portiogewebe darbietet, das doch, wenn auch in geringem Maße, bei einer Hypertrophie zugegen sein müßte.

Die einfachen wie auch die follikulären Hypertrophien sind keine Geschwülste, sondern haben durch Abschnürung und Stielung zufällig die Gestalt von Polypen angenommen.

Die polypösen Myome.

Die polypös gestielten Myome der Portio, die wir nunmehr einer kurzen Betrachtung unterziehen wollen, werden nur selten beobachtet. Sie entstehen aus einem intramuralen oder submukosen Portiomyom, sitzen meist mit einem dünnen, mehrere Zentimeter langem Stiel einer der beiden Muttermundslippen auf und können eine recht beträchtliche Größe erreichen. Die Beschwerden, welche sie verursachen, sind häufig recht stark und äußern sich in heftigen Blutungen, Drang zum Urinlassen u. dgl. m. Ihrer histologischen Beschaffenheit nach gleichen sie vollkommen den Myomen des Uterus.

Einen Fall dieser Art hat Stern (3) beobachtet. Er fand bei einer 38 Jahre alten Frau einen über kindskopf-

großen, weichen, massiven rotgefärbten Tumor vor der Vulva liegen, welcher von der vorderen Muttermundslippe gestielt ausging. Auf Grund der genaueren Untersuchung ergab sich, daß es sich um ein Fibromyom handelte. Diesem sehr ähnlich ist der Fall von Čačković (4). Hier bildete die hintere Lippe schmäler werdend einen fleischigen Stiel, an welchem ein birnenförmiger solider Tumor hing; derselbe war mit glatter Schleimhaut bekleidet.

Näher auf diese Art Polypen einzugehen, erübrigt sich wohl, da sie nichts Außergewöhnliches bieten.

Polypöse Adenome.

Diese Tumoren kommen als erbsen- bis gänseeigroße, ja noch größere Gebilde an der Außenfläche der Portio vor und sind in der Regel gestielt. Hierbei kann man die Beobachtung machen, daß, je größer der Polyp, desto länger der Stiel ist. Kleine erbsengroße Polypen zeigen meist noch keine deutliche Teilung in Stiel und eigentlichen Tumor; diese tritt erst in die Erscheinung, wenn die immer größer werdende Geschwulst durch ihr Gewicht ihre Ansatzstelle, die meist nur einen kleinen Bezirk der Portio betrifft, zu einem Stiel ausgezogen hat. Dieser Stiel hat primär nur selten Drüsenanlagen aufzuweisen; finden sich solche, so sind sie zumeist sekundär vom Polypen aus in sein Gewebe hineingewuchert.

Der Stiel trägt die zu- und abführenden Gefäße, die oft nur in geringer Anzahl vorhanden sind und sich im Tumor in feinste Kapillaren verzweigen, welche bis an die Oberfläche in reichlicher Menge vordringen. Sie bedingen bei kleinen Verletzungen und Ulzerationen, die ja bei großen, bis vor die Vulva prolabierenden Tumoren keine Seltenheiten sind, wiederholte Blutverluste, welche schließlich starke Anämien hervorrufen können.

Die Adenome selbst haben ein rötlich sukkulentes Aussehen, fühlen sich teigig an und erscheinen hier und da bei der Betastung fluktuierend. Ihre Oberfläche ist selten ganz glatt, vielmehr ragen mehr oder minder große

Höcker über das Niveau des Tumors heraus. Zwischen diesen finden sich Vertiefungen oder kleine Öffnungen, die die Ausführungsgänge von Drüsen darstellen. Die Oberfläche trägt ein mehrschichtiges Plattenepithel vom Charakter des Scheidenepithels; auch kann man des öfteren Cylinderepithel auf der Außenfläche konstatieren, besonders dann, wenn der Tumor in der Nähe des Orificium entstanden ist; stets muß es jedoch mit der Zeit dem vordringenden Plattenepithel weichen.

In dem fibrös-muskulären Gewebe dieser Polypen liegen neben normalen eine oft recht beträchtliche Anzahl von cystisch degenerierten Drüsen der verschiedensten Größe. Bei einem Teil der Cysten kann man die Beobachtung machen, daß, je größer sie werden, um so mehr das sie auskleidende Cylinderepithel den Charakter des kubischen bis flachen Epithels annimmt, wodurch sie sich als Dilatationscysten zu erkennen geben. An Zahl werden diese jedoch von den Proliferationscysten übertroffen. In diesen bildet das proliferierende Cylinderepithel Falten und Fortsätze in das Innere der Cysten, da das wuchernde Epithel auf der Wandfläche nicht mehr genügend Platz findet.

Zu diesen Adenomen möchte ich unsere Fälle zählen. Ihnen am ähnlichsten ist wohl das von Ammann (8) beobachtete polypöse Myxadenom, welches mit einem kurzen bleistiftdicken Stiel dicht am äußeren Muttermund befestigt war.

Der Tumor zeigt auf seiner Oberfläche tiefe Einsenkungen, und ist insofern gegliedert, als in der Nähe seiner Basis ein zweiter kleinerer Polyp am Stiel mit befestigt ist.

Der größere Tumor besteht zu etwa einem Drittel aus cystischen, runden oder etwas abgeflachten Hohlräumen, zwischen denen sich das derbe bindegewebige Stroma verzweigt.

Die Größe der einzelnen cystischen Hohlräume variiert von Stecknadelkopf- bis Haselnußgröße. Die im übrigen

warzige Oberfläche ist dort, wo sie einen Teil der Cystenwand bildet, glatt.

Bekleidet ist der kleinere Polyp von einem niedrigen, fast kubischen Cylinderepithel. Nur an einer Stelle findet sich ein kleiner Bezirk von Plattenepithel, wo nach Ansicht des Autors eine Metaplasie des Cylinderepithels vorliegt.

Das mikroskopische Bild der Epithelbedeckung des großen Polypen zeigt ein verdicktes, unregelmäßiges Plattenepithelstratum, welches in das darunter gelegene Gewebe zapfenartige Einlagerungen erstreckt.

Die Auskleidung der Cysten ist dieselbe wie in unserem Fall I, besonders in die Augen fallend ist auch hier die flächenhafte Proliferation des Cylinderepithels. Die Beschaffenheit und Anordnung des Bindegewebes entspricht gleichfalls vollkommen unserem Fall, nur daß zwischen den spindel- oder sternförmigen Zellen eine myxomatöse Zwischensubstanz reichlich vorhanden ist.

Nicht minder typisch und interessant ist der von Keßler (9) beschriebene Fall eines Myxadenoma cysticum.

Bei der 51jährigen Patientin entspringt an der Übergangsstelle der unteren in die vordere Fläche der vorderen Muttermundslippe ein etwa kleinbirngroßer, gestielter Polyp von weicher, teilweise fluktuierender Beschaffenheit. Die Geschwulst wird abgetragen, die verhältnismäßig starke Blutung läßt sich durch dichtgelegte Nähte zum Stillstand bringen.

Das Stroma besteht aus einem sehr zellarmen, gefäßreichen Schleimgewebe. Wie in unserem Fall I finden sich die Zellen in der Nähe von Hohlräumen dichter aneinander gelagert. Dicht unter der Oberfläche der Geschwulst nimmt das Stroma ein dem Unterhautbindegewebe ähnliches Aussehen an und stößt nach außen an die epitheliale Deckschicht entweder unter Bildung von zum Teil verzweigten Papillen oder mit ebener Oberfläche.

Bekleidet ist diese Geschwulst mit einer im allgemeinen der Epidermis der äußeren Haut ähnlichen vielschichtigen Epitheldecke von wechselnder Mächtigkeit, die sich in die

an der Außenfläche mündenden Drüsengänge zum Teil hineinstreckt. Die auf irgendeine Weise verschlossenen Drüsen haben sich zu Cysten erweitert. Diese sind von einem hohen, mehrzeiligen, stellenweise sehr deutliche lange und starke Flimmerzilien tragenden Cylinderepithel ausgekleidet*). Aber nur einige der allerkleinsten Räume zeigen dasselbe an ihrem ganzen Umkreise ohne Veränderung; die meisten und namentlich die größeren bieten Veränderungen des Epithels, die man als Quellungserscheinungen und Dehnungsvorgänge bezeichnen kann, erstere veranlaßt durch Entzündungsvorgänge im umgebenden Stroma und Stauungszustände, letztere herbeigeführt durch Vergrößerung der Innenfläche der Cystenräume. So ließe sich die Umwandlung vom höchsten Cylinderepithel in ausgeprägtes Plattenepithel auffassen und würde, wie der Autor hervorhebt, einen lehrreichen Beleg liefern für die leichte und weitgehende Umformungsfähigkeit und Wandelbarkeit des intrazellulären Gerüstes einerseits, andererseits für das außerordentlich feste Aneinanderkleben der Epithelzellen untereinander, welchem gegenüber die intrazelluläre Architektonik nicht standzuhalten vermag. Wäre letztere die festere, so würde bei der Dehnung die interzelluläre Kittsubstanz auseinanderreißen, die Zellen würden ihren Zusammenhang verlieren, vereinzelt erscheinen. Eine so lebhafte Proliferation des Epithels wie in Fall I ist vom Autor nicht bemerkt worden, wahrscheinlich war die Ausdehnung der Cysten dermaßen rasch, daß das Wachstumsvermögen des Epithels überflügelt wurde.

Während in den eben beschriebenen Fällen wie in den unserigen das Stroma den cystösen Bildungen gegenüber in den Hintergrund tritt und auch durch seine histo-

*) Hinsichtlich des Befundes von Flimmerzilien tragendem Cylinderepithel in den Drüsen äußert sich R. Meyer (10) dahingehend, daß das Schleimepithel niemals Flimmern trage; auch das Cervixepithel habe keine aufzuweisen, und seien solche Beobachtungen ein Irrtum.

logische Beschaffenheit und regellose Anordnung sich als Bestandteil zweiter Ordnung zu erkennen gibt, verleiht das regelmäßig und stark entwickelte Bindegewebe dem von Ackermann (11) beschriebenen Fall ein charakteristisches Gepräge. Ein kurzer Auszug aus seinen Ausführungen möge dies des näheren erläutern.

Auf Schnittflächen des Tumors, welcher von einer 54 Jahre alten Frau stammte und mit einem kurzen Stiel an der vorderen Muttermundslippe befestigt war, treten besonders deutlich glatte, homogene, schwach transparente, hellrötlich graue Züge hervor, welche das Stroma des Gewächses repräsentieren. Ihre letzten und feinsten Verzweigungen bedingen überall da, wo sie die Oberfläche der Geschwulst erreichen, ein leicht gerunzeltes, fein granuliertes oder warziges Aussehen derselben. Dadurch, daß im Innern des Tumors fast überall je zwei dieser Bindegewebszüge einander zugekehrt sind, entstehen cystenartige Bildungen, welche eine längliche, spindlige Form besitzen, ziemlich zahlreich das Geschwulstparenchym unterbrechen und von einer klaren, gallertigen Flüssigkeit erfüllt sind. Einzelne dieser Räume münden an der Außenfläche der Geschwulst. Wesentlich verschieden von diesen, welche da, wo sie an der Oberfläche münden, das Aussehen von Cysten natürlich ganz verlieren, sind andere blasige Bildungen, welche teils miteinander kommunizieren, teils durch dünne Septen voneinander getrennt und von einem klaren, zähen Schleim erfüllt sind. Die Innenwände dieser Blasen, welche fast nur dicht unter der Oberfläche vorkommen, zeigen ein runzeliges Aussehen.

Das Stroma besteht überwiegend aus Bindegewebe; seine Kerne, welche mit 1—2 Kernkörperchen versehen sind, sind besonders unter der Oberfläche dicht geschichtet. Die Papillen besitzen eine teils mehr gedrungene und kolbige, teils eine mehr schlanke und schmale Form.

Die Epithelbekleidung besteht aus einem mehrfach geschichteten Pflasterepithel und zieht in einer fast kontinuierlichen, nur hier und da von kleinen Spalten unter-

brochenen Lage an der vorderen Fläche der Geschwulst hinab. An ihrer hinteren Fläche dagegen zeigt sie frei zutage tretendes Cylinderepithel.

Mikroskopische Schnitte aus dem Innern der Geschwulst zeigen im Bindegewebe liegende spaltförmige, mit Cylinderepithel ausgekleidete Räume, zum Teil an der Oberfläche sich öffnend, zum Teil geschlossen. Die kleineren von diesen Räumen sind glattwandig, die größeren besitzen dagegen zahlreiche, in das Innere vorspringende, mit Cylinderepithel besetzte Höcker. Die Cylinderzellen differieren in ihrer Größe nur sehr wenig und sind äußerst regelmäßig angeordnet. Schlanke, mit Cylinderepithel bekleidete Papillen bedecken auch zum Teil die Innenwände der bereits erwähnten, dicht unter der Oberfläche liegenden blasigen Hohlräume.

Die drei von Pronai (12) mitgeteilten Fälle von äußeren Portiopolypen unterscheiden sich im wesentlichen nicht von obigen. Was ihre Größe anlangt, so schwankt diese bei zweien zwischen einer Walnuß und Haselnuß, während der dritte Polyp mehr langgestreckt walzenförmig ist. Mit kurzen Stielen sitzen sie auf der Außenfläche der Portio. Ihre Epithelbekleidung besteht zum größten Teil aus Plattenepithel, nur an ganz wenigen, nahe der Basis gelegenen Stellen findet sich Cylinderepithel. Das muskulöse Stroma ist von zahlreichen Drüsen durchsetzt; zu Cystenbildungen scheint es nicht gekommen zu sein.

An dem walzenförmigen Polypen weisen fast alle Gewebe infolge mangelhafter Blutversorgung hyaline Degeneration auf. Auch die im Innern befindliche Höhlung, die den Tumor von der Spitze bis zur Basis durchsetzt, ist nach Ansicht des Autors auf dieses Moment zurückzuführen. Zunächst entarteten die zentral gelegenen Gewebspartien hyalin, verflüssigten sich dann und wurden ausgestoßen, so daß nur noch eine verhältnismäßig dünne Gewebshülle bestehen blieb.

Die bisher beschriebenen Polypen waren relativ harmlose Neubildungen, welche den Patientinnen zwar bisweilen

heftige Beschwerden bereiteten, aber nicht über die Grenzen der Benignität hinausgingen. Daß solche Adenome aber auch einmal einen bösartigen Charakter annehmen können, beweist v. Winkels (13) Fall.

Der apfelgroße, von der vorderen Muttermundslippe stammende Tumor gleicht auf der Oberfläche durch die zahlreichen bläschenförmigen Höcker einem Myxom des Chorions, auf dem Durchschnitt aber einem multilokulären glandulären Kystoma Ovarii.

Bereits $2^1/_2$ Monate nach seiner Entfernung fanden sich Metastasen an der Portio, dem Scheidengewölbe und im Scheidengewebe selbst. Eine Totalexstirpation konnte wegen der großen Schwäche der Patientin nicht mehr ausgeführt werden; bald darauf starb sie.

In dem aus zarten Spindelzellen gebildeten Stroma sind zahlreiche bis linsengroße, mit glasigem Schleim erfüllte Hohlräume vorhanden, die von einem hohen, angeblich flimmernden Cylinderepithel vom Charakter des Cervicalepithels ausgekleidet sind. Einige von diesen sind geöffnet und lassen einen glasigen Schleim hervorquellen.

Das zwischen den Cysten gelegene Gewebe zeigte sowohl myxomatöse als auch sarkomatöse Degeneration.

Morphologische Übersicht.

Wie wir sehen, sind äußere Portiopolypen keineswegs seltene Gebilde, wenn sie auch nicht so häufig sind wie die Polypen des Cervicalkanals. Ferner kommen, wie wir gezeigt haben, Polypen der mannigfachsten Art an der äußeren Portio vor; wir fanden myomatöse, fibromatöse, cystische und glanduläre Polypen, ferner die verschiedensten Übergänge zwischen den einzelnen Formen. Alle diese Polypen können recht erhebliche Größen erreichen und sehr unangenehme Beschwerden verursachen: ganz abgesehen davon, daß größere Polypen ein absolutes Kohabitationshindernis abgeben, verursachen besonders die adenomatösen Polypen bisweilen einen sehr lebhaften Fluor. Dazu kommt es oft zu Exkoriationen und Nekrosen auf den

Tumoren, die die Ursache heftiger Blutungen sein können. Diese letztgenannten Polypen können, wie wir sahen, bösartig entarten und bieten dann eine sehr üble Prognose.

Bevor ich in meiner Darstellung fortfahre, möchte ich den adenomatösen Polypen die follikulären Hypertrophien gegenüberstellen und dartun, daß beide sich in wesentlichen Punkten unterscheiden. Diese Gegenüberstellung ist dadurch gerechtfertigt, weil die follikulären Hypertrophien oft eine große Ähnlichkeit mit adenomatösen Polypen aufweisen, obwohl sie morphologisch wie auch genetisch ganz andere Gebilde sind.

Ein wesentlicher Unterschied liegt in der Art der Drüsen. Die Drüsen der polypösen Adenome zeigen eigne Wachstumsenergie, die denen der follikulären Hypertrophie fehlt. Sie bewirkt in der Mehrzahl der Fälle ein Überwiegen des drüsigen Bestandteils über die anderen Gewebe: letzteren wiederum fehlt die Gleichmäßigkeit und Regelmäßigkeit in der Entwicklung und Anordnung, wie wir sie bei den follikulären Hypertrophien sahen.

Auf die Verschiedenartigkeit der Drüsen hat auch Klotz hingewiesen und bemerkt, daß selbstverständlich zu beiden der Typus der glandulären Portio gehöre, daß es sich aber bei den Drüsenpolypen um eine vermehrte Wachstumsenergie der Drüsen handle, die zu papillenähnlichen Neoplasmen führe, während für Virchows follikuläre Portiohypertrophie cystöse Degeneration und Tod der Drüsen das ursächliche Moment abgebe. Daß der Tod der Drüsen kein unbedingt notwendiges und immer zu konstatierendes Merkmal der follikulären Hypertrophie ist, beweist Schoellers Fall, welcher gut entwickelte Drüsen mit lebhafter Sekretion aufzuweisen hatte. Inwieweit die Drüsen ein ätiologisches Moment für die Polypenbildung darstellen, werden wir weiter unten zu betrachten haben.

Die starke arterielle Versorgung der follikulären Hypertrophien ist erwähnenswert; sie ist infolge der breiteren Basis bei weitem reichlicher als bei den übrigen

Polypen, bei denen meist nur wenige Arterien anzutreffen sind. Gerade bei der Abtragung dieser Hypertrophien können dadurch einmal unangenehme Zwischenfälle eintreten, und selbst Virchow erachtet es aus diesem Grunde für nötig, daran zu erinnern, daß die polypösen Verlängerungen der Lippen einen so großen Reichtum an arteriellen Gefäßen besitzen, daß ihre Exstirpation ungleich gefährlicher ist als die der anderen Polypen, und daß vielleicht gerade hier die Ligatur für sich oder in Verbindung mit der Exstirpation vorzuziehen sein möchte.

Was nun die polypösen Adenome im besondern betrifft, so erscheint die Oberfläche dieser Tumoren nicht immer glatt und gleichmäßig, sondern weist verschiedene Grade der Papillenbildung auf. Diese hält sich teils in mäßigen Grenzen, wie in unserm Fall, teils aber bedingt sie ein ausgesprochen warzig aussehendes Äußere wie in Ackermanns Fall. Bemerkenswert ist der Befund, den nicht nur wir, sondern auch Keßler erheben konnten, daß die sonst im Gewebe nur spärlich vorhandenen Bindegewebszellen in der Nähe von freien Flächen dicht geschichtet übereinander liegen. Daß sie nicht durch die sich ausdehnenden Cysten zusammengedrängt sind, ergibt sich daraus, daß man sie auch rings um Gefäße ebenso dicht geschichtet findet; das Endothel der kleinsten Gefäße scheinen diese Zellen sogar zu ersetzen.

Die in unseren und anderen Fällen bemerkten Muskelfasern können auf zweierlei Weise in das Gewebe des Tumors gelangen; einmal werden sie bei der Bildung des Polypen passiv mit in das Gewebe aufgenommen, ohne daß Wucherungsvorgänge an ihnen stattfinden, das andere Mal wird die Portiomuskulatur von einem Reiz, vielleicht demselben, der das Bindegewebe zur Hyperplasie anregt, zur Wucherung veranlaßt und gelangt aktiv in den Tumor. Ersteren Vorgang möchte ich für die in unserem Fall I beobachteten Muskelfasern heranziehen, letzteren für Schoellers, Virchows und Pronais Fälle gelten lassen, wo die Muskulatur einen großen Teil des Stromas ausmacht.

Interessant ist an Schoellers Fall weiterhin die Beobachtung, daß das Muskelgewebe durch den Reiz der Schwangerschaft zur Neubildung von Muskelfasern angeregt wurde.

Außer den Muskelfasern enthält das bindegewebige Stroma noch zahlreiche andere zelluläre Bestandteile. Je nach der Heftigkeit der entzündlichen Vorgänge, die sich auf oder im Tumor abspielen, finden sich mehr oder weniger Leukozyten, Lymphozyten und Plasmazellen. Ferner kommen noch andere, von einzelnen Autoren beobachtete Zellgebilde vor. (Pigmentzellen Keßler.)

Die Epithelbedeckung der Polypen besteht in den meisten Fällen aus mehrfach geschichtetem Plattenepithel. Nur hin und wieder begegnet uns ein mit Cylinderepithel bekleideter Polyp, oder wir treffen an sonst mit Plattenepithel bedekten Neubildungen kleine Cylinderepithel tragende Bezirke. Diese Cylinderzellen sind nun entweder Reste einer ursprünglich den Tumor bekleidenden Schleimepithelschicht, wie wir eine solche Bedeckung bei den Cervicalpolypen fast stets sehen, die vom Plattenepithel bis auf diese kleinen Reste verdrängt ist, oder aber es spielen sich Erosionen auf dem Tumor ab. Wie leicht können Traumen oder andere schädliche Momente den Polypen treffen, eine Entzündung und damit einen Epithelverlust bedingen und so den Boden für die Ausbreitung des Schleimepithels, das sich ja im Innern des Tumors in großer Menge findet, ebenen. Schoeller hat derartige Erosionen an seinem Fall beobachten können. Ist die Entzündung wieder abgeklungen, so tritt an die Stelle des Cylinderepithels wieder das Plattenepithel. Dieser Heilungsvorgang ist jedoch nur dann vollkommen, wenn auch die neugebildeten Drüsen wieder beseitigt werden. Dies geschieht dadurch, daß das Plattenepithel in sie hineinwächst und so das Schleimepithel vernichtet, ein Vorgang, den wir an den Virchowschen Fällen haben beobachten können.

Auch für die Cystenbildung ist das Plattenepithel zum großen Teil verantwortlich zu machen. Bei seinem schnellen

Vordringen überdrückt es häufig die oft sehr kleinen Drüsenmündungen; die Heilung ist dann unvollkommen. Die unter dem Epithel liegenden Drüsen sezernieren und erweitern sich zu Cysten, wie wir es in Ackermanns Fall gesehen haben. Charakteristisch ist, daß diese Cysten nur an den früheren Drüsenwänden und nicht an der abschließenden Decke Cylinderepithel aufzuweisen hatten.

Häufig beobachten wir an irgend einem Bestandteil der Neubildungen Degenerationsvorgänge, z. B. an den Cylinderzellen der Cysten (Keßler); oder wir sehen eine myxomatöse Degeneration des Stromas (Amann) oder vollständige Verflüssigung (Peronai). Geringe arterielle Versorgung, Insulte und Entzündungen sind die Ursache. Maligne Degeneration des Epithels oder Stromas (v. Winkel) gibt stets eine ernste Prognose, da diese Neubildungen stark zu Metastasen neigen.

Genese.

Was die Genese dieser Bildungen betrifft, so kann es nicht unsere Aufgabe sein, diese bis in alle Einzelheiten zu ergründen und mit Belegen beweisen zu wollen; wir sind vielmehr, wie bei der Geschwulstforschung überhaupt, vorläufig nur auf Vermutungen angewiesen, die je nach der Stellung, die der einzelne zu diesen Fragen einnimmt, mehr oder weniger Wahrscheinlichkeiten in sich bergen.

Das Gewebe, das die Grundlage für die glanduläre Polypenbildung darstellt, ist ein Schleimhautgewebe an der Außenfläche der Portio. Seine Herkunft werden wir daher zu erörtern haben und unsere Vermutungen betreffs der Genese der Neubildungen daran knüpfen.

Zunächst dürfte es von Interesse sein, der Frage näherzutreten, ob Schleimepithel physiologischerweise jemals auf der Portioaußenfläche vorkommt; eine Frage, die nach den neuesten Untersuchungen R. Meyers (14) mit Ja zu beantworten ist. Schleimepithel findet sich physiologischerweise etwa am Ende des Fetallebens auf der Portio. Wie gelangt es dorthin? Die Entwicklung

des Epithels auf der Portio durchläuft nach den Beobachtungen des genannten Autors vier Stadien. Im ersten Stadium findet sich noch indifferentes Epithel, die Epithelgrenze zwischen vaginalem und uterinem Epithel liegt unscharf im Cervicalkanal. Das Vaginalepithel ist von Anfang an mehr kubisch und polyedrisch, das des Uterus mehr cylindrisch. Am Ende des dritten Monats wird dann der Unterschied zwischen vaginalem und uterinem Epithel deutlich. Im zweiten Stadium tritt eine völlige Ausdifferenzierung zu vielschichtigem Plattenepithel in der Vagina und im unteren Teil des Cervicalkanals ein. Es liegt also die Epithelgrenze zunächst nicht wie später am äußeren Muttermund, sondern im Cervicalkanal, und zwar individuell verschieden hoch, und das Plattenepithel kommt im Cervicalkanal wie auf der Portioaußenfläche zu voller Ausdifferenzierung. Im dritten Stadium findet die Ausdifferenzierung des Cervicalepithels zu Schleimepithel statt. Dieser Vorgang, welcher in der Nähe der Epithelgrenze beginnt, schreitet nicht nur nach oben zu fort, sondern erstreckt sich auch mehr oder weniger nach unten auf die Außenfläche der Portio. Während aber oberhalb der Grenze eine Umwandlung des indifferenten, mehr cylindrischen Epithels zu voll ausgebildetem Cylinderepithel stattfindet, breitet sich das Cylinderepithel unter Vernichtung des Plattenepithels auf der Portioaußenfläche aus. Diese Vernichtung findet durch die eigenartige macerierende Wirkung des Schleims statt. Dieses Bild, die Verdrängung des Plattenepithels durch Cylinderepithel, trägt den Namen Pseudoerosio congenita.

Während des Fetallebens in einer bestimmten Entwicklungsepoche des Epithels finden sich also Bedingungen, die eine Existenz des Schleimepithels auf der Portio ermöglichen. Da diese Erscheinung ohne irgendwelche krankhaften Zustände des Portiogewebes verläuft und in jedem Fall mehr oder weniger ausgesprochen zu beobachten ist, ist man wohl berechtigt, sie als physiologisch zu bezeichnen.

Im vierten Stadium regeneriert sich dann die Pseudoerosion teils antenatal, teils postnatal durch Wucherung der basalen Plattenepithelreste und des peripheren Plattenepithels. In der Nähe des äußeren Muttermundes, besonders aber in den Buchten und Krypten geht diese Regeneration sehr langsam vor sich, so daß der Autor hier häufig noch bei Kindern jeden Alters Cylinderepithel gefunden hat.

Ein weiter sehr interessantes Kapitel für die Entstehung von Polypen auf der Außenfläche der Portio ist das der Erosionen. Das Schleimepithel, das sich, besser gesagt, bei der Pseudoerosion der Erwachsenen auf der Portio findet, trägt ganz den Charakter des Cervicalepithels, und kann man ihm somit auch die Fähigkeit, Schleimhauthypertrophien und Polypen zu bilden, nicht absprechen. Sind doch diese Erscheinungen für die Cervicalschleimhaut etwas ganz Alltägliches.

Nach R. Meyers Untersuchungen ist die Pseudoerosionsbildung auf zwei Momente zurückzuführen, erstens auf entzündliche Vorgänge und zweitens auf heterotop gewucherte Cervicaldrüsen. Ohne Entzündung hält der Autor eine Erosionsentstehung für unmöglich. Was die heterotop gewucherten Drüsen anlangt, so hat er die Beobachtung machen können, daß die in der Nähe des äußeren Muttermundes befindlichen Cervicaldrüsen sowie die drüsigen Überreste kongenitaler Pseudoerosion mit dem Drüsenfundus in die Mukosa der Portiooberfläche hineinragen. Der Wucherungsprozeß, mit ihm die Pseudoerosion, beginnt damit, daß genannte Drüsen in das entzündlich infiltrierte Stroma, welches auch stark dilatierte Gefäße aufweist, lange Ausläufer senden. Diese brechen durch die infolge der Entzündung erodierte Oberfläche der Portio durch und bekleiden diese mit Schleimepithel; ein Vorgang, den man mit dem Autor als erstes Stadium der Heilung auffassen muß. Natürlich kann auch vom Cervicalkanal aus Schleimepithel auf die Erosion wachsen, was aber für den Heilungsvorgang ohne Belang ist. Ist

die Entzündung abgeklungen, so regeneriert sich das Plattenepithel von der Peripherie und von Epithelresten aus. Beachtenswert ist, daß die Entzündung auf das Plattenepithel und Cylinderepithel einen geradezu entgegengesetzten Einfluß ausübt; ersteres wird durch sie vernichtet, letzteres breitet sich unter ihr aus.

Die Heilung ist jedoch nur dann als eine vollkommene zu bezeichnen, wenn sämtliche Pseudoerosionsdrüsen vom Plattenepithel wieder ausgekleidet sind. Ist doch des öfteren zu beobachten, daß das Plattenepithel bei seinem Bestreben, die entzündungsfreie Fläche sofort wieder zu bedecken, die Drüsenöffnungen überbrückt. Die Drüsen sind dadurch freilich von der Außenfläche abgeschlossen, persistieren und sezernieren jedoch trotzdem unter der Oberfläche. Durch die Schleimretention erweitern sie sich zu Cysten und können sich über das Niveau hervorwölben.

Die Erscheinungen spielen sich bei der Pseudoerosion jedoch nicht nur auf der Oberfläche ab, sondern auch das darunterliegende Gewebe weist Veränderungen auf. Das Infiltrat und die stark gefüllten Kapillaren erwähnte ich bereits. Das periglandulär infiltrierte Gewebe wandelt sich nach R. Meyers Beobachtungen in ein spindelzellreiches Gewebe um, und kann man zuweilen eine Bindegewebswucherung um die kleineren Gefäße konstatieren. Aber nicht allein im Gewebe der Portio, sondern auch an ihrer Oberfläche macht sich diese Bindegewebswucherung bemerkbar in Form der papillären Erosion. Die Papillen können zuweilen recht beträchtliche Größe annehmen und sind dann der polypösen Wucherung verwandt.

Die eigentliche Polypenbildung liegt jedoch, wie der Autor ausführt, „auf einem ganz anderen Felde der Epithelwucherung, nämlich auf dem der Geschwulstbildung, und der Reiz der Neubildung ist hierbei unbekannt, aber jedenfalls dem Epithel inhärent“. Offenbar üben das wuchernde Schleimepithel und die durch Verschluß cystisch degenerierten Drüsen einen proliferierenden Einfluß auf die Gewebe der Portio aus, eine

Anschauung, die auch von Virchow für die Cervix- und Uterushöhle vertreten wird, wenn er sagt, „daß nicht bloß die blasigen Schleimhautpolypen der Cervix- und Uterushöhle ihre Entstehung fast immer der primären Anwesenheit von cystoiden Drüsen und Follikeln verdanken, sondern auch größere, mehr allgemein hypertrophische Formen der Anschwellung auf dieses Moment als auf das wesentliche zurückgeführt werden müssen".

Wenn diese Ansicht für die Schleimhaut der Cervix und Uterushöhle zu Recht besteht, so ist sie auch für die Schleimhautbezirke der Pseudoerosion maßgebend, da dieses Schleimepithel ja von dem des Cervicalkanals seinen Ausgang nimmt.

Herrn Professor Dr. Meyer spreche ich für die gütige Überweisung der Arbeit und für den mir freundlichst erteilten Rat bei der Anfertigung derselben meinen aufrichtigsten Dank aus.

Literatur.

1. Schridde: Die ortsfremden Epithelgewebe des Menschen. Jena 1909.
2. Monatsschrift für Geburtshilfe, Bd. 23.
3. Monatsschrift für Geburtshilfe und Gynäkologie 1903.
4. Zentralblatt für Gynäkologie 1904.
5. Verhandlungen der Gesellschaft für Geburtshilfe 1851.
6. Virchows Archiv, Bd. 7.
7. Monatsschrift für Geburtshilfe und Gynäkologie 1910.
8. Amann: Über Neubildungen der Cervicalportion des Uterus. München 1892.
9. Archiv für Gynäkologie, Bd. 38.
10. Archiv für Gynäkologie, Bd. 31.
11. Virchows Archiv, Bd. 43.
12. Monatsschrift für Geburtshilfe und Gynäkologie 1909.
13. v. Winkel: Lehrbuch der Frauenkrankheiten II.
14. Archiv für Gynäkologie, Bd. 91.

Lebenslauf.

Ich, Georg Hilliger, wurde am 1. Januar 1888 in Berlin als Sohn des Direktors Hilliger und seiner Ehefrau Selma geb. Bätge geboren, evangelischer Religion.

Vom 6. bis 9. Jahre besuchte ich die höhere Knabenschule in Pankow bei Berlin, wohin meine Eltern ihren Wohnsitz verlegt hatten. Mit 10 Jahren kam ich auf das Lessing-Gymnasium zu Berlin, das ich Ostern 1908 mit dem Zeugnis der Reife verließ, um Medizin zu studieren. Im ersten Semester genügte ich meiner Militärpflicht als Einjährig-Freiwilliger beim 5. Garderegiment in Spandau. Am Ende des 5. Semesters bestand ich das Tentamen physicum mit der Gesamtzensur „gut".

In den beiden nächsten Semestern besuchte ich die Universität Rostock, kehrte dann aber wieder nach Berlin zurück und unterzog mich hier nach vollendetem 10. Semester der ärztlichen Staatsprüfung, die ich im Juli 1913 beendete. Während meines praktischen Jahres war ich an der Kinderpoliklinik der Kgl. Charité, am Städtischen Rudolf-Virchow-Krankenhaus und an der Chirurgischen Universitäts-Poliklinik beschäftigt.